



Carmem Costa MARTINS\*

 <https://orcid.org/0000-0001-8820-5374>


Ana Beatriz Freitas FRANÇA\*\*

 <https://orcid.org/0009-0000-2711-548X>


Isabella Araujo ASSIS\*\*\*

 <https://orcid.org/0009-0000-6258-7351>


Thaís Fernanda Q. de SOUZA\*\*\*\*

 <https://orcid.org/0000-0002-1860-6698>


Giovani Dellaqua GONÇALVES\*\*\*\*\*

 <https://orcid.org/0009-0004-1821-9999>

Carla Roberta TIM\*\*\*\*\*

 <https://orcid.org/0000-0002-4745-9375>

Dora Inés KOZUSNY-ANDREANI\*\*\*\*\*

 <https://orcid.org/0000-0001-8518-0984>

Recebido em: 28 de outubro de 2025.

Aprovado em: 12 de dezembro de 2025.

## TRATAMENTO DE FERIDA CRÔNICA COM ÓLEO DE GIRASSOL OZONIZADO: RELATO DE CASO

### RESUMO

As feridas crônicas, independentemente de sua etiologia, têm elevadas taxas de incidência, trazem diminuição da qualidade de vida dos pacientes e causam impactos socioeconômicos importantes para os familiares e serviços de saúde. O objetivo do presente estudo foi descrever os efeitos do uso tópico do óleo vegetal de girassol ozonizado em ferida crônica de membros inferiores. Trata-se de um relato de caso com um participante portador de feridas crônicas de membros inferiores, no qual foi realizado curativo com óleo de girassol ozonizado três vezes por semana no período de 80 dias. Foi realizada coleta para cultura das feridas, no início da intervenção, após 30 e 60 dias de tratamento. Na primeira coleta, as culturas das feridas da perna direita e esquerda revelaram crescimento de *Pseudomonas sp.*, com contagem superior a 100 mil colônias/mL. Na segunda coleta, com trinta dias de tratamento, houve isolamento de *Citrobacter sp.* em ambas as pernas, também com contagem superior a 100 mil colônias/mL. Observou-se evolução clínica satisfatória, com redução do exsudato, que se apresentou pequeno e seroso, e odor brando. As bordas das feridas ficaram mais definidas em alguns pontos e houve redução do tamanho e da profundidade das lesões. A evolução microbiológica, marcada pela erradicação de *Pseudomonas sp.* e ausência de microrganismos de importância clínica, sugere que o óleo ozonizado desempenhou papel relevante no controle da carga bacteriana, contribuindo para a criação de um ambiente propício à cicatrização.

**Palavras-chave:** terapêutica; anti-Infeciosos; resistência microbiana a medicamentos.

## TREATMENT OF CHRONIC WOUNDS WITH OZONATED SUNFLOWER OIL: A CASE REPORT

### ABSTRACT

Chronic wounds, regardless of their etiology, have high incidence rates, reduce patients' quality of life, and cause significant socioeconomic impacts on families and healthcare services. The aim of the present study was to describe the effects of the topical use of ozonated sunflower vegetable oil on chronic lower-limb wounds. This is a case report involving one participant with chronic lower-limb wounds, in which dressings with ozonated sunflower oil were applied three times a week over a period of 80 days. Wound cultures were collected at the beginning of the intervention and after 30 and 60 days of treatment. In the first collection, cultures from the right and left leg wounds revealed the growth of *Pseudomonas sp.*, with counts exceeding 100,000 colonies/mL. In the second collection, after thirty days of treatment, *Citrobacter sp.* was isolated from both legs, also with counts exceeding 100,000 colonies/mL. Satisfactory clinical progression was observed, with a reduction in exudate, which became scant and serous, as well as mild odor. The wound edges became more defined in some areas, and there was a reduction in the size and depth of the lesions. The microbiological evolution, marked by the eradication of *Pseudomonas sp.* and the absence of clinically significant microorganisms, suggests that ozonated oil played an important role in controlling the bacterial load, contributing to the establishment of an environment favorable to wound healing.

**Keywords:** therapeutics; anti-infective agents; microbial drug resistance.

\* Doutoranda em Engenharia Biomédica. Docente do Centro Universitário de Santa Fé do Sul, SP/BR – Unifunec. [carmen@funecsantafe.edu.br](mailto:carmen@funecsantafe.edu.br)

\*\* Graduanda em Medicina pelo Centro Universitário de Santa Fé do Sul, SP/BR – Unifunec. [annabffranca@gmail.com](mailto:annabffranca@gmail.com)

\*\*\* Graduanda em Medicina pelo Centro Universitário de Santa Fé do Sul, SP/BR – Unifunec. [isabellassis0@gmail.com](mailto:isabellassis0@gmail.com)

\*\*\*\*Doutoranda em Engenharia Biomédica. Docente do Centro Universitário de Santa Fé do Sul, SP/BR – Unifunec. [thaisaqueirozdesouza@gmail.com](mailto:thaisaqueirozdesouza@gmail.com)

\*\*\*\*\* Graduando em Medicina pelo Centro Universitário de Santa Fé do Sul, SP/BR – Unifunec. [dellaquagiovani@hotmail.com](mailto:dellaquagiovani@hotmail.com)

\*\*\*\*\* Doutora em Biotecnologia. Docente do Centro Universitário de Santa Fé do Sul, SP/BR – Unifunec. [carlinha\\_tim@hotmail.com](mailto:carlinha_tim@hotmail.com)

\*\*\*\*\* Doutora em Agronomia. Docente da Universidade Brasil - UB, SP/BR. [dora.andreani@ub.edu.br](mailto:dora.andreani@ub.edu.br)



## 1 INTRODUÇÃO

As Doenças Crônicas Não Transmissíveis (DCNTs) têm assumido um lugar importante na agenda das políticas de saúde do Brasil e do mundo, são as principais causas de mortalidade e representam uma ameaça para todas as nações, causando impacto financeiro para indivíduos, famílias, comunidades e governos, em função das mortes prematuras, incapacidades, tratamento e internações. As DCNTs são responsáveis por, aproximadamente, 70% dos óbitos no mundo (41 milhões) e, desses, a maior carga das DCNTs está concentrada em países de baixa e média renda. No Brasil, em 2019, a mortalidade dessas doenças correspondeu a cerca de 74% do total de óbitos (975.400 óbitos) (World Health Organization, 2020).

Nesse contexto, as feridas crônicas de membro inferior (FCMI), ou úlceras de perna, merecem especial atenção, uma vez que tendem a estar associadas a doenças crônicas diversas, como diabetes mellitus, hipertensão arterial sistêmica, insuficiência arterial, artrite reumatoide, neuropatia, osteomielite crônica, vasculites, linfedema, traumas diversos, anemia falciforme, tumores cutâneos, doenças infecciosas crônicas, carcinomas basocelulares, tuberculose e leishmaniose (Abbate *et al.*, 2020).

Em relação às complicações crônicas, destaca-se o aparecimento das principais sequelas, entre essas: nefropatias, retinopatias, neuropatias e vasculopatias, sendo as duas últimas as principais responsáveis pelo aparecimento de feridas em membros inferiores (Tomé *et al.*, 2020).

As feridas crônicas, independentemente de sua etiologia, têm elevadas taxas de incidência, trazem diminuição da qualidade de vida dos pacientes e causam impactos socioeconômicos importantes para os familiares e serviços de saúde. As feridas venosas crônicas são as mais frequentes e mais de 70% delas não reparam mesmo com terapia tópica adequada e terapia compressiva, levando às recidivas. A ferida arterial, por exemplo, é a principal causa de amputação de membro inferiores (Dias; Silva, 2006; Oliveira *et al.*, 2019).

A cicatrização de feridas é um problema de saúde mundial a ser resolvido, e consiste em uma série de eventos celulares, moleculares e bioquímicos que interagem em cascata com fases sequenciais, incluindo a hemostasia/fase de inflamação, fase de proliferação e remodelação (Lindley *et al.*, 2016), esses eventos têm como objetivo restabelecer a funcionalidade e a integridade dos tecidos lesionados (Stejskalová; Almquist, 2017; Wang *et al.*, 2018).

As feridas crônicas são colonizadas e com isso formam rapidamente o biofilme, sendo comunidades microbianas complexas que aderem ao leito da ferida, na qual há um fator importante para a inflamação crônica e persistente. Desse modo, pode-se utilizar óleo ozonizado como tratamento de feridas crônicas, já que o óleo reduz carga microbiana (Ugazio *et al.*, 2020).

O ozônio (O<sub>3</sub>) tem sido reconhecido como um dos melhores agentes bactericidas, antivirais e antifúngicos. Os mecanismos são baseados nas propriedades oxidantes do ozônio, que induzem à destruição das paredes celulares bacterianas e da membrana citoplasmática. O resultado é um aumento da permeabilidade e a entrada de ozônio nas células bacterianas (Anzolin; Silveira-Kaross; Bertol, 2020; Liu *et al.*, 2023, Hidayat *et al.*, 2021; Xiao; Wu; Bi, 2021). A aplicação do ozônio pode ser feita por via parenteral, enteral e tópica.

O interesse pelos óleos ozonizados aumentou recentemente, deve-se tanto à crescente disseminação de microrganismos resistentes aos antimicrobianos convencionais, quanto ao aumento de estudos sobre a atividade antimicrobiana (Ugazio *et al.*, 2020).

Além da redução da carga microbiana, os efeitos benéficos do ozônio no reparo de feridas estão relacionados ao efeito de desbridamento, modulação da fase inflamatória, estimulação da angiogênese, bem como reações biológicas e enzimáticas que favorecem o metabolismo do oxigênio melhorando a cicatrização de feridas (Silva *et al.*, 2020; Xi Xiao; Wu; Bi, 2021). Portanto, este relato de caso teve como objetivo descrever os efeitos do uso tópico do óleo vegetal de girassol ozonizado em ferida crônica de membros inferiores.

## 2 MATERIAL E MÉTODO

### 2.1 Tipo de pesquisa

Trata-se de um relato de caso aprovado pelo Comitê de Ética em Pesquisa com Seres Humanos do Centro Universitário de Santa Fé do Sul - Unifunec, sob o número CAAE: 77613524.0.0000.5428. Foi realizada no período de maio a agosto de 2024, em um município na região noroeste de São Paulo, após explicar o procedimento e o paciente expressar sua concordância. Foi realizado o acompanhamento individual no período de 60 dias. A coleta de dados foi contemplada por meio de uma ficha de avaliação clínica, com itens de identificação, antecedentes pessoais, necessidades psicossociais e avaliação da ferida.

## 2.2 Avaliação da Ferida

A ferida foi avaliada quanto ao local, características do tecido, do exsudato, quantidade do exsudato, características da borda, da pele lesionada, baseados no protocolo utilizado por Campos, More e Arruda. (2007).

## 2.3 Curativo com óleo de girassol ozonizado:

Primeiramente, foi realizada a limpeza da ferida com soro fisiológico 0,9%, com técnica de irrigação, realizada com seringa de 20 mL e agulha 40 x 12, utilizando distância de 5 cm e ângulo da agulha de 60° a 90°, em seguida, aplicado o óleo de girassol ozonizado no leito da ferida, como curativo primário e gaze e atadura como curativo secundário, sendo realizado três vezes por semana. O óleo de girassol ozonizado foi fornecido pela empresa Ozone Life, seguindo os requisitos proposto pela Declaração de Madrid sobre ozonioterapia, com índice de peróxido de 549,22 mEq/Kg, conforme laudo apresentado pela EMPRASA (International Scientific Committee of Ozone Therapy (ISCO3), 2020). Foi necessário o desbridamento mecânico dos tecidos necrosados e, em seguida, a irrigação com solução salina até a limpeza total da ferida, antes de iniciar o tratamento.

## 2.4 Mensuração da área da ferida

O registro da imagem fotográfica foi realizado com o paciente deitado, e a ferida foi identificada com uma régua de papel colocada ao lado da ferida. Estes dados foram obtidos no início da intervenção e ao longo de 80 dias de tratamento.

## 2.5 Coleta de material para cultura

A coleta do material foi realizada, respeitando as técnicas de assepsia e as normas de biossegurança. O swab foi movimentado no leito da ferida, em forma de zig-zag, atingindo pelo menos dez pontos, com o cuidado de não tocar as margens da ferida, evitando assim, a contaminação da amostra.

Após a aquisição do material da ferida por swab, este foi colocado no meio *stuart*. Após a coleta, foi, imediatamente, enviado ao laboratório que forneceu a identificação dos

microrganismos e antibiograma. Foi realizada a coleta para cultura, no início da intervenção, após 30 e 60 dias de tratamento.

### 3 RESULTADOS E DISCUSSÃO

Paciente, sexo feminino, 87 anos de idade, hipertensa há 20 anos e portadora de Diabetes Mellitus tipo 2 há 15 anos, apresentava histórico de múltiplas feridas crônicas em membros inferiores há mais de quatro décadas. Fazia uso contínuo das seguintes medicações: Atenolol 50 mg, um comprimido duas vezes ao dia (1-0-1), ácido acetilsalicílico, um comprimido uma vez ao dia (0-1-0), Anlodipino 5 mg, um comprimido uma vez ao dia (1-0-0), Losartana 50 mg, um comprimido duas vezes ao dia (1-0-1), Metformina 350 mg, um comprimido uma vez ao dia (0-0-1) e um comprimido uma vez ao dia Flavonid (1-0-0).

No exame físico inicial dos membros inferiores, constatou-se a presença de lesões cutâneas localizadas no dorso e face medial do pé direito, bem como nas faces medial e lateral da perna esquerda. Observou-se edema em grande quantidade, odor fétido, presença de tecido de granulação correspondendo a, aproximadamente, 60% da área acometida, esfacelo e necrose em cerca de 40%, grande quantidade de exsudato esverdeado, bordas irregulares e maceradas, além de sangramento pontual e xerodermia.

O protocolo terapêutico consistiu na limpeza das feridas com solução fisiológica a 0,9%, aplicação de cobertura primária com óleo de girassol ozonizado e cobertura secundária com gaze e atadura de crepe, realizado três vezes por semana.

Foram efetuadas culturas das feridas nos dias 0, 30 e 60, bem como registros fotográficos e mensuração semanal das lesões.

Na primeira coleta (D0), as culturas das feridas da perna direita e esquerda revelaram crescimento de *Pseudomonas sp.*, com contagem superior a 100 mil colônias/mL. O antibiograma demonstrou sensibilidade a Amicacina, Cefepima, Cefoxitina, Ceftazidima, Ceftriaxona, Ciprofloxacina, Gentamicina, Imipenem, Levofloxacina, Meropenem e Piperacilina-Tazobactam, e resistência a Amoxicilina-Clavulanato, Ertapenem e Nitrofurantoína.

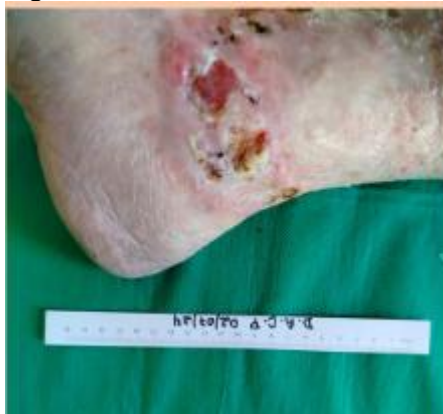Na segunda coleta (D30), houve isolamento de *Citrobacter sp.* em ambas as pernas, também com contagem superior a 100 mil colônias/mL. O perfil de sensibilidade incluiu Amicacina, Cefepima, Cefoxitina, Ceftazidima, Ciprofloxacina, Gentamicina, Imipenem e Meropenem. Na perna direita, observou-se ainda sensibilidade à Piperacilina-Tazobactam e

resistência a Amoxicilina-Clavulanato, Ceftriaxona, Ertapenem, Levofloxacina, Nitrofurantoína e Sulfa-trimetoprim. Na perna esquerda, a Levofloxacina apresentou sensibilidade intermediária, e houve resistência à Piperacilina-Tazobactam e às demais drogas acima citadas.

Após 80 dias de acompanhamento (D80), observou-se evolução clínica satisfatória, com redução expressiva do exsudato, que se apresentou pequeno e seroso, e odor brando. As bordas das feridas estavam mais definidas, houve redução do tamanho e da profundidade das lesões e não se detectou crescimento de *Pseudomonas sp.* Conforme demonstrado abaixo.

As Figuras 1, 2, 3, 4, 5, 6 e 7 demonstram as etapas do tratamento com aplicação do óleo ozonizado e a evolução das feridas da perna direita.

Figura 1 – Início



Fonte: Dos próprios autores, 2024.

Figura 2 – Uma semana

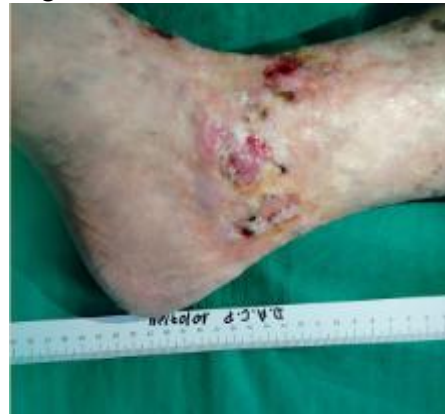
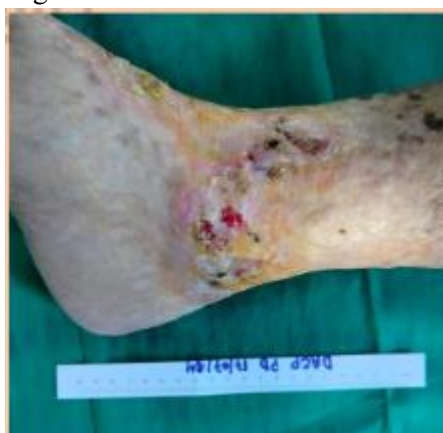
Figura 3 – Duas semanas



Fonte: Dos próprios autores, 2024.

Figura 4 – Quatro semanas

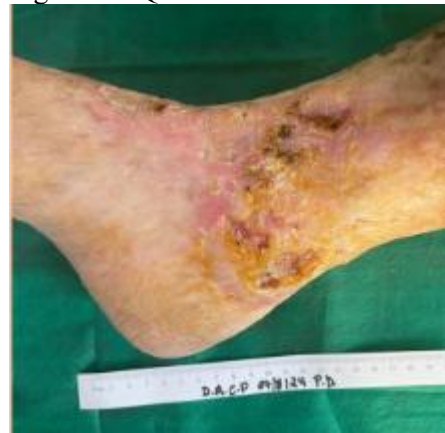
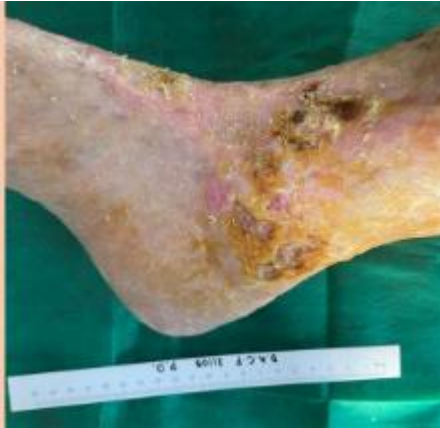
Figura 5 – Seis semanas



Fonte: Dos próprios autores, 2024.

Figura 6 – Dez semanas

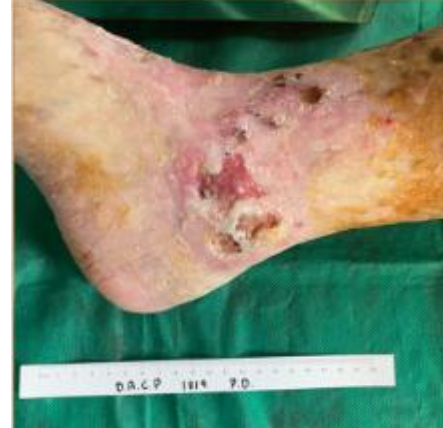
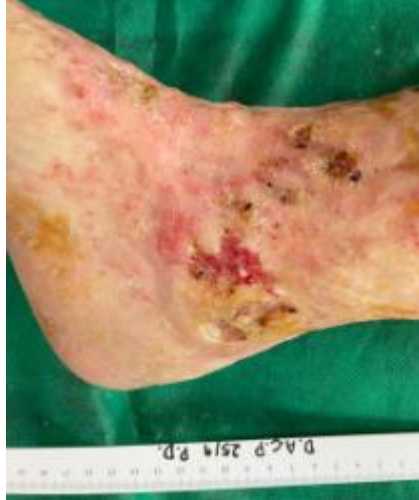
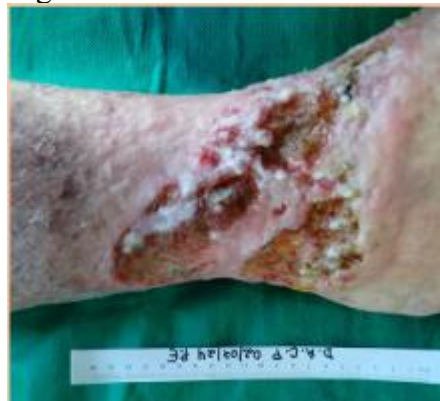Figura 7 - Onze semanas



Fonte: Dos próprios autores, 2024.

As Figuras 8, 9, 10, 11, 12, 13 e 14 demonstram as etapas do tratamento com aplicação do óleo ozonizado e a evolução das feridas da perna esquerda.

Figura 8 – Início



Fonte: Dos próprios autores, 2024.

Figura 9 – Uma semana

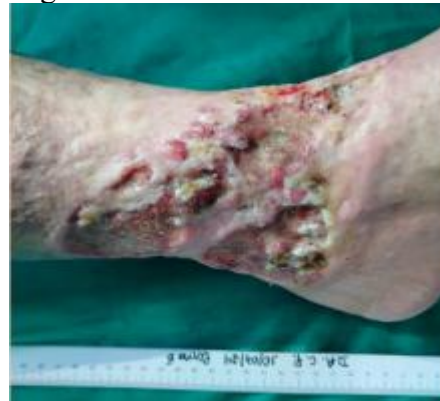
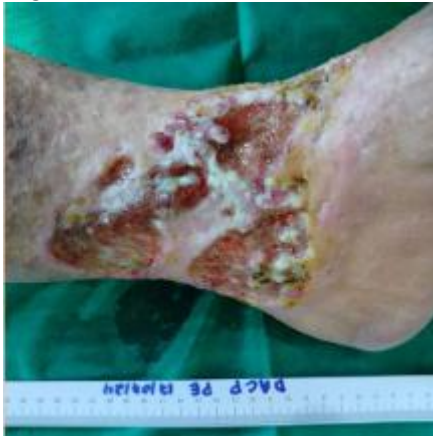
Figura 10 – Duas semanas



Fonte: Dos próprios autores, 2024.

Figura 11 – Quatro semanas

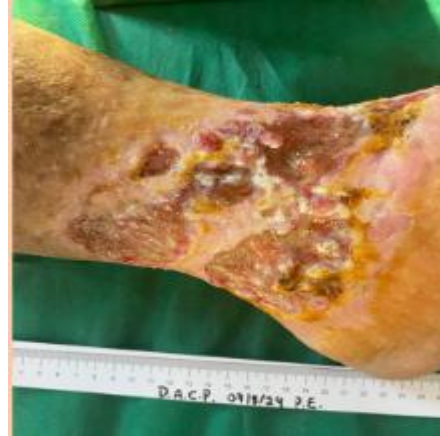
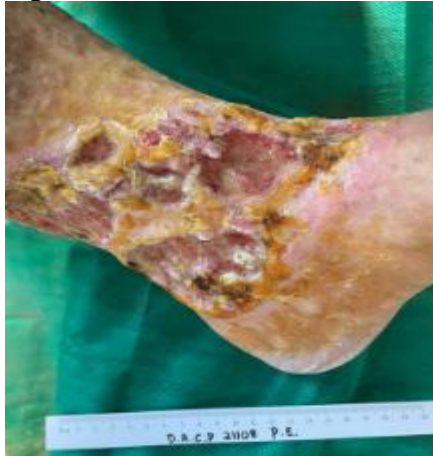
Figura 12 – Seis semanas



Fonte: Dos próprios autores, 2024.

Figura 13 – Dez semanas

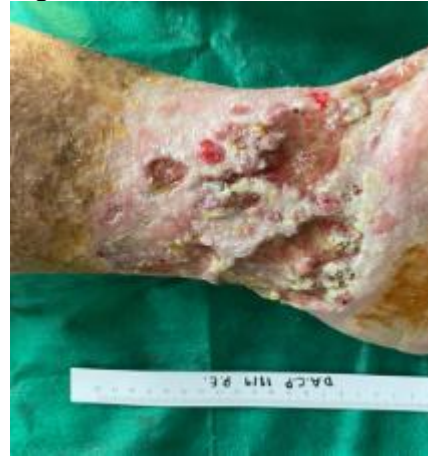
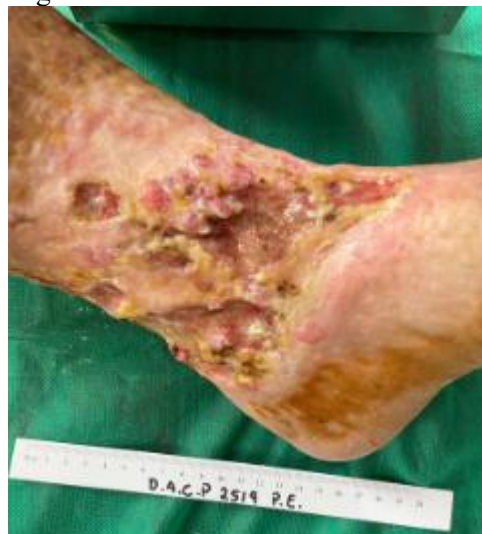
Figura 14 - Onze semanas



Fonte: Dos próprios autores, 2024.

Após os 80 dias de tratamento e considerando uma ferida crônica, a paciente foi encaminhada ao ambulatório de dermatologia para realizar biópsia das feridas, uma vez que foi observado que, em alguns pontos das feridas, cresceu tecido diferente do epitélio de pele.

Os resultados observados neste estudo de caso demonstram que o tratamento com óleo de girassol ozonizado foi eficaz não apenas na evolução clínica das lesões crônicas de membros inferiores, mas também na modulação microbiológica ao longo do acompanhamento. Na avaliação inicial (D0), a presença de *Pseudomonas sp.* com alta carga bacteriana (>100 mil colônias/mL) representava um fator de risco significativo para o retardo no processo cicatricial, conforme apontam Silva *et al.* (2020), que descrevem a elevada capacidade de *Pseudomonas* em formar biofilme, dificultando a penetração de antimicrobianos e a resposta imunológica local. A escolha pelo óleo ozonizado neste contexto encontra respaldo em estudos que evidenciam seu potencial desbridante, modulador da inflamação e estimulador da angiogênese, além da ação antimicrobiana contra bactérias resistentes (Silva *et al.*, 2020; Xiao; Wu; Bi, 2021).

A segunda coleta (D30) revelou substituição do patógeno inicial por *Citrobacter sp.*, também em alta contagem. Embora esse gênero seja frequentemente associado a infecções oportunistas, sua presença, quando comparada à *Pseudomonas sp.*, apresenta menor potencial de cronicidade e destruição tecidual. Esse achado pode ser interpretado como resultado de um processo de transição da microbiota da ferida, possivelmente, relacionado à ação antimicrobiana e de reorganização tecidual induzida pelo ozônio, como já descrito por Anzolin, Silveira-Kaross e Bertol (2020).

A ausência de crescimento de *Pseudomonas sp.* relevante na cultura final (D60), associada à redução do exsudato, melhora do odor, definição das bordas e diminuição da profundidade das lesões, reforça o efeito positivo do óleo de girassol ozonizado no controle da carga microbiana e no favorecimento da cicatrização. Esses achados corroboram estudos prévios que indicam que a terapia com óleo ozonizado pode acelerar o fechamento de feridas crônicas e reduzir a necessidade de intervenções antimicrobianas sistêmicas (Anzolin; Silveira-Kaross; Bertol, 2020; Silva *et al.*, 2020).

O controle microbiológico ao longo do tratamento também se alinha às diretrizes da Organização Mundial da Saúde (World Health Organization, 2020) sobre a importância de estratégias que minimizem o uso indiscriminado de antibióticos, reduzindo o risco de resistência bacteriana. Nesse sentido, a aplicação tópica de substâncias com efeito

antimicrobiano, como o óleo ozonizado, pode representar uma alternativa viável e segura para o manejo de feridas infectadas ou colonizadas.

Portanto, a experiência relatada neste caso reforça o potencial terapêutico do óleo de girassol ozonizado como adjuvante no tratamento de feridas crônicas pela modulação da microbiota da lesão, favorecendo o processo cicatricial. Estudos clínicos controlados, com amostras maiores e análise microbiológica seriada, são necessários para consolidar esses achados e ampliar as evidências disponíveis.

#### 4 CONCLUSÃO

O presente estudo de caso demonstrou que a utilização do óleo de girassol ozonizado no tratamento de feridas crônicas de membros inferiores apresentou resultados clínicos e microbiológicos positivos. Ao longo de 80 dias de acompanhamento, observou-se redução expressiva do exsudato, melhora do odor, definição das bordas, diminuição da profundidade e do tamanho das lesões, além da ausência de crescimento de *Pseudomonas sp.* na cultura final.

A evolução microbiológica, marcada pela erradicação de *Pseudomonas sp.* e posterior ausência de microrganismos de importância clínica, sugere que o óleo ozonizado desempenhou papel relevante no controle da carga bacteriana, contribuindo para a criação de um ambiente propício à cicatrização.

#### REFERÊNCIAS

ABBADE, L. P. F. *et al.* Consenso sobre diagnóstico e tratamento das úlceras crônicas de perna. **Anais Brasileiros de Dermatologia**, Rio de Janeiro, v. 95, supl. 1, p. 1-18, 2020. Disponível em: <https://www.anaisdedermatologia.org.br/pt-consenso-sobre-diagnostico-e-tratamento-articulo-S266627522030312X>.

ANZOLIN, A. P.; SILVEIRA-KAROSS, N. L. da.; BERTOL, C. D. Ozonated oil in wound healing: what has already been proven? **Medical gas research**, v. 10, n. 1, p. 54-59, 2020. Disponível em: <https://doi.org/10.4103/2045-9912.279985>.

CAMPOS, A. A. G. de; MORE, L. F.; ARRUDA, S. S. de. **Protocolo de cuidados de feridas**. Secretaria Municipal de Saúde de Florianópolis. Vigilância em Saúde, Florianópolis: IOESC, 2007. 70 p. Disponível em: [https://www.saudedireta.com.br/docsupload/134049915626\\_10\\_2009\\_10.46.46.f3edcb3b301c541c121c7786c676685d.pdf](https://www.saudedireta.com.br/docsupload/134049915626_10_2009_10.46.46.f3edcb3b301c541c121c7786c676685d.pdf).

DIAS, A. L. P.; SILVA, L. D. da. Perfil do portador de lesão crônica de pele: fundamento a autopercepção de qualidade de vida. **Escola Anna Nery**, v. 10, n. 2, p. 280–285, 2006. Disponível em: <https://doi.org/10.1590/S1414-81452006000200016>.

HIDAYAT, A. T. *et al.* Ozonated *Aloe vera* Oil Effective Increased the Number of Fibroblasts and Collagen Thickening in the Healing Response of Full-Thickness Skin Defects. **International Journal of Inflammation**. v. 2021, Article ID 6654343, 8 pages, 2021. Disponível em: <https://doi.org/10.1155/2021/6654343>.

INTERNATIONAL SCIENTIFIC COMMITTEE OF OZONE THERAPY (ISCO3). Madrid Declaration on Ozone Therapy. 3rd ed. Madrid: ISCO3, 2020. 103 p. Disponível em: <https://isco3.org/madrid-declaration-on-ozone-therapy-isco3-3rd-edition-2020-103-pages/>

LINDLEY, L. E. *et al.* Biology and biomarkers for wound healing. **Plastic and reconstructive surgery**. v. 138, n. 3, p.18S-28S, 2016. Disponível em: <https://doi.org/10.1097/PRS.0000000000002682>.

LIU, L. *et al.* Ozone therapy for skin diseases: Cellular and molecular Mechanisms. **International wound journal**. v. 20, n. 6, p. 2376-2385, 2023. Disponível em: <https://doi.org/10.1111/iwj.14060>.

OLIVEIRA, M. F. de. *et al.* Feridas em membros inferiores em diabéticos e não diabéticos: estudo de sobrevida. **Revista Gaúcha de Enfermagem**, v. 40, e20180016, p. 1-10, 2019. Disponível em: <https://doi.org/10.1590/1983-1447.2019.20180016>.

SILVA, V. *et al.* High efficacy of ozonated oils on the removal of biofilms produced by Methicillin-Resistant *Staphylococcus aureus* (MRSA) from infected diabetic foot ulcers. **Molecules**, v. 25, n. 16, p. 3601, 2020. Disponível em: <https://doi.org/10.3390/molecules25163601>.

STEJSKALOVÁ, A.:ALMQUIST, B. D. Using biomaterials to rewire the process of wound repair. **Biomaterials Science**, v. 5, n. 8, p. 1421-1434, 2017. Disponível em: <https://doi.org/10.1039/c7bm00295e>.

TOMÉ, R. F. F. *et al.* ILIB (intravascular laser irradiation of blood) as an adjuvant therapy in the treatment of patients with chronic systemic diseases - an integrative literature review. **Lasers in Medical Science**, v. 35, p. 1899-1907, 2020. Disponível em: <https://doi.org/10.1007/s10103-020-03100-4>.

UGAZIO, E. *et al.* Ozonated Oils as Antimicrobial Systems in Topical Applications. Their Characterization, Current Applications, and Advances in Improved Delivery Techniques. **Molecules**, v. 25, n. 2, p. 334, 2020. Disponível em: <https://doi.org/10.3390/molecules25020334>.

WANG, P. H. *et al.* Wound healing. **Journal of the Chinese Medical Association**, v. 8, n. 2, p. 94-101, 2018. Disponível em: <https://doi.org/10.1016/j.jcma.2017.11.002>.

WORLD HEALTH ORGANIZATION (WHO). NCD Progress Monitor 2020. Geneva: WHO, 2020. Disponível em: <https://www.who.int/publications/i/item/ncd-progress-monitor-2020>.

XIAO, W. R.; WU, M.; BI, X. R. Ozone oil promotes wound healing via increasing miR-21-5p-mediated inhibition of RASA1. **Wound repair and regeneration**, v. 29, n. 3, p. 406-416, 2021. Disponível em: <https://doi.org/10.1111/wrr.12907>.